


Estetika úsměvu u pacientů s agenezí laterálních řezáků léčených uzávěrem mezer mezializací

Smile attractiveness in patients with missing lateral incisors treated by mesialization



MDDr. Barbora Daňková, **MUDr. Wanda Urbanová, Ph.D., ***MDDr. Barbora Vágnerová, *Mgr. Kateřina Langová, Ph.D., *MUDr. Ivana Dubovská, Ph.D.**

*Ortodontické oddělení Kliniky zubního lékařství, Lékařské fakulty Palackého univerzity a FN Olomouc

*Department of Orthodontics, Institute of Dentistry and Oral Sciences, Faculty of Medicine and Dentistry, Palacky University and University Hospital in Olomouc

**Oddělení ortodontie a rozštěpových vad, Stomatologická klinika 3. LF UK FNKV

**Department of Orthodontics and Cleft Defects, Clinic of Stomatology, 3rd Medical Faculty, Charles University, University Hospital Královské Vinohrady

***Protetické oddělení Kliniky zubního lékařství, Lékařské fakulty Palackého univerzity a FN Olomouc

***Prosthetic Department, Institute of Dentistry and Oral Sciences, Faculty of Medicine and Dentistry, Palacky University and University Hospital in Olomouc

****Ústav Lékařské biofyziky Univerzity Palackého v Olomouci

****Institute of Medical Biophysics, Palacky University Olomouc

Souhrn

Cíl: Cílem práce bylo zjistit vnímání estetiky úsměvu laiky, praktickými zubními lékaři a ortodontisty se zaměřením na estetiku úsměvu při léčbě agenezí horních laterálních řezáků mezializací špičáků a laterálních segmentů.

Metodika: Výzkumná data byla získána pomocí dotazníku. Respondenti hodnotili estetiku úsměvu digitálně upravené fotografie, na které byly upravovány následující parametry: šířka laterálních řezáků, tvar laterálních řezáků, průběh marginální gingivy u laterálních řezáků a průběh marginální gingivy u špičáků. Bylo vyplněno 489 dotazníků, z toho 101 bylo vyplněno laiky, 283 praktickými zubními lékaři a 105 ortodontisty.

Výsledky: Při hodnocení estetického vnímání změny šířky laterálního řezáku byla zjištěna zlomová hodnota +1 mm, kdy se šířka laterálního řezáku velmi přiblížila šířce středního řezáku. Se zvětšující se šířkou laterálního řezáku nepřímě úměrně klesalo hodnocení estetiky úsměvu. Napříč všemi skupinami byla nejlépe hodnocena fotografie se zaoblenými laterálními řezáky. Nejhůře byl hodnocen špičatý tvar laterálních řezáků ve všech skupinách. Za nejestetičtější byla považována linie marginální gingivy high-low-high. Zlomovou hodnotou byl +1 mm a -1 mm pro laiky, praktičtí zubní lékaři a ortodontisté považovali jakoukoli změnu v oblasti marginální gingivy za neestetickou (Ortodoncie 2020, 29, č. 3, s. 133-146).

Abstract

Aim: The aim was to determine perception of smile esthetics by lay public, general dentists and orthodontists. The main focus was on smile esthetics during the treatment of missing upper lateral incisors with mesialization of canines and lateral segments.

Method: The study data were collected by means of a questionnaire. Respondents evaluated smile esthetics in digitally modified photographs in which the following parameters were altered: width of lateral incisors, shape

of lateral incisors, gingival margin line in lateral incisors, and gingival margin line in canines. 489 questionnaires were returned; 101 completed by lay public, 283 by general dentists, and 105 by orthodontists.

Results: In the evaluation of esthetic perception of changed width of lateral incisor the threshold value was +1 mm, where the width of lateral incisor became very similar to the width of central incisor. With the increasing width of lateral incisor the evaluation of smile esthetics decreased. Within all groups the photograph with rounded lateral incisor was rated as the best. Within all groups the photograph with pointed lateral incisors was rated as the worst. Gingival margin line high-low-high is considered the most esthetic one. The threshold value was +1 mm and -1 mm for lay public, general dentists and orthodontists considered any modification in the area of gingival margin unaesthetic (Ortodoncie 2020, 29, No. 3, p. 133-146).

Klíčová slova: Ageneze laterálních řezáků, mezializace, šířka laterálních řezáků, tvar laterálních řezáků, průběh marginální gingivy

Key words: missing lateral incisors, mesialization, width of lateral incisors, shape of lateral incisors, gingival margin line

Úvod

Možnosti léčby ageneze horních laterálních řezáků jsou otevření mezery v místě chybějícího laterálního řezáku a jeho náhrada [1] (nejčastěji implantátem nebo adhezivním můstkem) nebo uzávěr mezery mezializací špičáků a laterálních segmentů [2] (bez nebo s tvarovou úpravou a dostavbami).

Pro zajištění estetiky úsměvu při léčbě ageneze horních laterálních řezáků pomocí mezializace špičáků a laterálních segmentů je úkolem ortodontisty optimalizace tzv. „tranzitní zóny“ (krčková část řezáků a špičáku spolu s přilehlou gingivou) a úkolem praktického zubního lékaře specializujícího se na estetiku je zajistit dokonalý vzhled zubů především jejich incizálních hran. Ortodontista mezializuje špičáky spolu s jejich extruzí a kontroluje sklon špičáku pro dosažení optimální linie marginální gingivy (má být níže než na středních řezácích) a postavení zenitu v místě dlouhé osy, dále nastavuje torzi korunky špičáku připomínající torzi laterálního řezáku pro potlačení prominence kořene [2]. Mezializovaný první premolár je pro dosažení dobré estetiky tranzitní zóny během ortodontické terapie intrudován a rotován o 10° tak, aby jeho dlouhá osa napodobovala dlouhou osu špičáku, a bylo zajištěno dosažení linie marginální gingivy „výše-níže-výše“ a správné postavení zenitu a torze korunky pro umožnění estetické dostavby.

Podle pravidel estetiky linie incizálních hran má při úsměvu kopírovat linii dolního rtu. Proto je nutné incizální hranu extrudovaného špičáku zabrousit. Kromě vertikálního zábrusu je nutné zbrousit i palatinální plochu špičáku, případně vestibulárně odstranit prominentní středový val [3]. Recontouring palatinální plochy je důležitý nejen pro dosažení dobré estetiky, ale hlavně pro zajištění mezizubních kontaktů frontálně a řezákového vedení. Úprava tvaru špičáku by nebyla dostačující bez dostaveb provedených estetickým stomatologem. Dostavbou špičáku docílí tvaru laterálního řezáku a úpravou intrudovaného prvního premoláru adekvátní formu špičáku. Bez jeho zásahu by nebylo možné dosáhnout optimální tva-

Introduction

Missing upper lateral incisors may be solved either by opening of the space at the site of missing lateral incisor and its replacement [1] (most frequently with an implant or adhesive bridge) or by closure of the space through mesialization of canines and lateral segments [2] (with or without reshaping and restoration).

To secure esthetic smile in solving missing upper lateral incisors through mesialization of canines and lateral segments an orthodontist must focus on optimization of the so called „transition zone“ (neck part of incisors and canine and adjacent gingiva), and a general dentist should secure perfect dentition appearance, their incisal edges in particular. An orthodontist mesializes canines together with their extrusion, and controls canine inclination to achieve an optimum gingival margin (it should be lower than in central incisors) and zenith position within the long axis. They further adjust canine crown torque, that is similar to lateral incisor torque, to suppress root prominence [2].

To achieve a good esthetics of transition zone the mesialized first premolar is intruded and rotated by 10° during the orthodontic therapy, and its long axis resembles canine long axis. Thus the gingival margin line “high-low-high“ is achieved together with correct zenith position and crown torque.

According to esthetic rules the incisal edges line should copy the lower lip line in smile. Therefore, the incisal edge of the extruded canine must be ground. Apart from vertical grinding, the palatal surface of canine needs grinding, and prominent central mound is removed vestibularly [3]. Palatal surface recontouring is important not only for a good esthetic result but to secure interdental anterior contacts and incisal guiding.

Canine shape adjustment must be accompanied by restoration performed by an esthetic dentist. Thus the shape of lateral incisor is achieved, and the adjustment of intruded first premolar results in an adequate shape of a canine. We have to achieve optimum shape esthetics

rové estetiky frontálních zubů: jejich incizálních hran, bodů kontaktů a embrasures (úhel sevřený řezacími hranami frontálních zubů), ani docílit špičákového vedení u intrudovaného prvního premoláru. Často je nutná i dostavba středních řezáků pro zajištění správných proporcí zubů, protože při agenezi laterálních řezáků jsou mnohokrát zmenšené i celkové proporce zubů [4]. Tímto postupem je dosaženo maximální estetiky úsměvu při léčbě ageneze horních laterálních řezáků pomocí mezializace špičáků a laterálních úseků a je zajištěno dodržení všech estetických pravidel.

Existují ale názory [5], že kvůli odlišnému vnímání estetiky úsměvu laiky je mnoho z těchto postupů možné považovat za zbytečnou léčbu (overtreatment), protože laik malé disproporce nevidí jako esteticky rušivé. Rosa [6] upozorňuje, že pokud má hrbolek premoláru tvar připomínající hrot špičáku, a tam, kde není linie gingivy „výše-níž-níže“ esteticky rušivá u nízké linie úsměvu, je intruze premoláru zbytečná. Pokud palatinální hrbol brání špičákovému vedení, postačí interferenci odstranit palatinálním zábrusem hrbolků. Kokich [5] rovněž prokázal, že změna šířky laterálních řezáků symetricky do 3 mm je pro laiky nepostřehnutelná. Proto je otázkou, jestli jsou dostavby středních řezáků a prvních premolárů pro zajištění estetických proporcí zubů nutností a zda je nedokonalost v proporcích zubů pro laiky esteticky rušivá. Pokud by tomu tak nebylo, byla by vyvrácena i jedna z kontraindikací mezializace, za kterou je považována větší šířka špičáku v krčkové oblasti. Šířka krčku špičáku je limitem, který je nutno respektovat a není možné ji ovlivnit dostavbou či zábrusem. Snaha o kamufláž mezializovaných špičáků se širokým krčkem a dosažení správných proporcí zahrnuje dostavby středních řezáků a zvětšení jejich šířky. To ale zvyšuje počet dostaveb, a celá léčba se tím prodraží.

Nejméně invazivní přístup je bezpochyby ponechat stav bez léčby, případně selektivní bělení tmavšího špičáku bez dostaveb. Z hlediska invazivity pak následuje pouze ortodontická léčba, ortodontická léčba se zábrusy a ortodontická léčba se zábrusy a dostavbami, kde z hlediska invazivity rozhoduje počet nutných dostaveb. Za více invazivní se rovněž pokládá ortodontická léčba s otevřením mezery a protetickou náhradou a nejvíce invazivní díky velké ztrátě tvrdých zubních tkání je čistě protetická terapie. U ortodontické léčby pouze se zábrusy zubů není nutné intrudovat první premoláry, ale zabrušujeme hrot a palatinální plochu špičáku, případně palatinální hrbolek premoláru pro zajištění řezákového a špičákového vedení. Je-li to kvůli Boltonovým indexům možné, pro zlepšení proporcí zabrušujeme i proximální strany špičáku. Nedostavěný špičák má ale často špičatější tvar a otevřené embrasures. Otázkou je, jestli tento nedostatek je pro laiky rušivý a opravňuje lékaře k použití dostaveb, tedy invazivnější terapie?

of anterior teeth - their incisal edges, points of contact and embrasures (the angle included between incisal edges of anterior teeth) - and canine guiding of the intruded first premolar. Restoration of central incisors may be required to secure correct teeth proportions, because in case of missing lateral incisors overall proportions of teeth may be reduced [4]. The procedure mentioned results in the maximum esthetics of smile during the treatment of missing upper lateral incisors by means of canines and lateral segments mesialization.

However, some authors say [5] that due to different perceptions of smile attractiveness by lay public a number of the procedures may be considered as overtreatment as a lay person does not perceive minor disproportions as esthetically disturbing. Rosa [6] points out that in case premolar cusp resembles canine tip and the gingiva line “high-low-high” is not esthetically disturbing in low smile line, the intrusion of premolar is needless. In case palatal cusp prevents canine guiding, the interference can be eliminated with palatal grinding of the cusps. Kokich [5] also proved that symmetrical change of lateral incisor width up to 3 mm is not perceived by laypersons. Therefore, the necessity to restore central incisors and first premolars to secure esthetic teeth proportion is questionable as the imperfections in teeth proportions are not disturbing for laypersons. Larger width of canine in the neck area as one of the mesialization contraindications could be disproved. Canine neck width is the borderline that must be considered, it is not possible to change this with restoration or grinding. The attempt to camouflage mesialized canines with wide necks and to achieve correct proportions involves restoration of central incisors and increase in their width. However, this leads to a higher number of restorations and, thus, to a more expensive treatment.

The least invasive approach is to maintain the situation without any treatment, or to selectively whiten darker canine without any finishings. Another way is an orthodontic treatment only, orthodontic treatment with grinding, and orthodontic treatment with grinding and restoration. A more invasive approach is represented by orthodontic treatment involving the space opening and prosthetic replacement. The prosthetic therapy is considered the most invasive option. In orthodontic treatment involving only teeth grinding it is not necessary to intrude first premolars - only tip and palatal surface of canine is ground, sometimes together with palatal cusps of premolar (to secure incisal and canine guiding). If Bolton's indexes allow we also grind proximal sites of canine to achieve better proportions. Unfinished canine is often more pointed and has open embrasures. The question is whether laypersons perceive this imperfection and whether it is necessary to use restoration, i.e. more invasive therapy.

Tato práce se snaží přinést odpovědi na otázky, nad kterými se ortodontista nejčastěji zamýšlí při léčbě agenezí laterálních řezáků a určit co je z hlediska vnímání laika racionální léčba a co už výše zmíněný „overtreatment“. Cílem práce bylo zjistit vnímání estetiky úsměvu laiky, praktickými zubní lékaři a ortodontisty se zaměřením na estetiku úsměvu při léčbě agenezí horních laterálních řezáků mezializací špičáků a laterálních segmentů.

Materiál a metodika

Data pro studii byla získána pomocí dotazníku, který byl dostupný on-line s možností vyplnění na počítači i na mobilním zařízení. Základem pro dotazník byla vybrána fotografie úsměvu pacientky, která absolvovala léčbu fixním aparátem, a zároveň vykazovala znaky ideálního úsměvu popisovaného v literatuře: vysoká linie úsměvu, střední čára, paralelní oblouk úsměvu, symetrické zuby, přiměřené bukální koridory. Fotografie pacientky s ideálním úsměvem byla vybrána, protože jsme chtěli namodelovat disproporce izolovaně, které se mohou vyskytnout po léčbě ageneze laterálního řezáku pomocí mezializace špičáků a laterálních segmentů, ale bez možnosti ovlivnění hodnotitele kvalitou dostavby nebo morfologie korunek a kořenů. Tím jsme umožnili hodnotit izolovaný změněný parametr, bez jeho ovlivnění jinými faktory. Digitální fotografie úsměvu pacientky upravena v programu Adobe Photoshop CC tak, aby byla dokonale symetrická (převrácením vybrané poloviny). Takto vznikla základní fotografie úsměvu pro dotazníkovou studii. Na fotografii byly následně symetricky upravovány tyto parametry:

1. Šířka laterálních řezáků. Fotografie byla upravována tak, aby se šířka laterálních řezáků zvětšovala v přírůstcích +0,5 mm, +1 mm, +1,5 mm, +2 mm.
2. Tvar laterálních řezáků. Tvar laterálních řezáků byl změněn na zaoblený, hranatý, oválný a špičatý.
3. Průběh marginální gingivy u laterálních řezáků. Průběh marginální gingivy laterálních řezáků byl upraven tak, aby se změna týkala pouze marginální gingivy. Zuby u incize zůstaly v původní podobě. Změny byly provedeny v přírůstcích +0,5 mm; +1 mm; +1,5 mm; -1 mm.
4. Průběh marginální gingivy u špičáků. Na rozdíl od změn úrovně marginální gingivy u laterálních řezáků, kde se marginální gingiva posouvala apikálně, byly zvoleny úrovně marginální gingivy, které byly posunuty incizálně o 1 mm, 1,5 mm, 2 mm, a pouze o 1 mm apikálně pro její nízký výskyt. Změna se opět týkala pouze marginální gingivy, zuby u incize zůstaly v původní podobě.

Dotazník byl rozdělen na 5 částí. Před samotným hodnocením fotografií bylo nutno vyplnit část s identifikačními otázkami, aby bylo možno hodnotitele rozdělit a porovnat. Následné 4 části dotazníku se věnovaly hodnocení fotografií, kdy každá část byla věnována

Our work aims to answer the questions solved by orthodontists when treating missing lateral incisors, and to determine what is a reasonable approach and what can be considered as an overtreatment. We wanted to find out the differences in esthetics of smile perception between laypersons, general dentists, and orthodontists regarding smile esthetics during the treatment of missing upper lateral incisors by canine and lateral segments mesialization.

Material and method

Data for the study were obtained by means of a questionnaire accessible on-line that could be completed either via PC or a cellphone. A photograph of a smile of a female patient after the treatment with fixed appliance was chosen. The smile corresponded to an ideal smile described by the literature: high smile line, midline, parallel smile arch, symmetric teeth, appropriate buccal corridors. We wanted to simulate the dispropotions that may occur after the treatment of missing lateral incisor with canines and lateral segment mesialization individually, however, we did not want to affect the evaluation with the quality of restoration or morphology of crowns and roots. Thus an isolated altered parameter could be evaluated. The digital photograph of a female patient smile was altered using Adobe Photoshop CC to be perfectly symmetrical (through the reversal of the half selected). This photo became the basic smile photograph for the questionnaire study. The following parameters were then symmetrically adjusted in the photograph:

1. Lateral incisors width. The photograph was adjusted so that the lateral incisors width increased by +0.5 mm, +1 mm, +1.5 mm, +2 mm.
2. Lateral incisors shape. The shape was altered into rounded, square, oval and pointed.
3. Gingival margin line in lateral incisors. The adjustment applied only to gingival margin. Teeth in the incisal edge remained unchanged. The changes were done by +0.5 mm, +1 mm, +1.5 mm, -1 mm.
4. Gingival margin line in canines. While in case of lateral incisors gingival margin moved apically, in canines the gingiva moved incisally by 1 mm, 1.5 mm, 2 mm, and only by 1 mm apically (due to rare occurrence). Teeth in the incisal edge remained unchanged.

The questionnaire consisted of 5 parts. The first part included an evaluator's identification. The following 4 parts involved evaluation of photographs, each part focused on one parameter. Within each part the evaluators could change their answers, on completion of an individual part the evaluators could not revise their answers (they were informed about that before). The sequence of photographs in individual parts was random. In each part a randomly chosen adjusted photo-

jednomu parametru. V rámci jednotlivé části se hodnotitelé mohli volně pohybovat a své odpovědi měnit, po přechodu do následující části již nebylo možno se vracet k částem předchozím, na což byli hodnotitelé předem upozorněni. Pořadí fotografií v jednotlivých částech bylo náhodné. V každé části se jedna náhodně vybraná upravená fotografie (daného parametru) nacházela dvakrát pro ověření, na kolik je respondentovo hodnocení konzistentní v hodnocení změněného parametru. V každé části se nacházela i jedna originální referenční fotografie pro porovnání výsledku s ideálem. Pod každou fotografií byla umístěna vizuální analogová stupnice s posuvným tlačítkem od 0 do 100, kdy 0 byla jako nejméně estetický úsměv a 100 jako nejvíce estetický úsměv [7]. Stupnice byla vizuálně rozdělena na 3 části pro lepší orientaci hodnotitele kde se nacházejí průměrné, podprůměrné a nadprůměrné hodnoty. Hodnotitelé u každé fotografie vybrali bod, který nejvíce odpovídal jejich estetickému cítění.

Chyba metody byla ověřována pomocí opakujících se vybraných snímků v každé části dotazníku.

Soubor hodnotitelů tvořilo celkem 489 jedinců, z toho 101 bylo vysokoškolsky vzdělaných laiků (aby rozdílnost vzdělání nezpůsobila bias[7]), 283 praktických zubních lékařů a 105 ortodontistů (90 atestovaných ortodontistů, 15 lékařů v předatestační přípravě pro obor ortodoncie).

Statistická analýza

Kvantitativní proměnné jsou prezentovány pomocí průměrů, směrodatných odchylek (SD), minimálních a maximálních hodnot, počtu hodnot (n). Kvalitativní data byla reprezentována pomocí absolutních a relativních četností.

Vzhledem k velikosti výběrů (všechny skupiny byly větší než 100 respondentů) byly pro statistické zpracování použity parametrické metody. Rozdíly mezi více závislými vzorky byly testovány analýzou rozptylu s opakováním (repeated measures ANOVA). Rozdíly mezi více nezávislými výběry byly hledány pomocí jednocestné analýzy rozptylu (one-way ANOVA). Pokud byl výsledek ANOVY signifikantní, bylo provedeno mnohonásobné porovnání po dvojicích pomocí Bonferroniho post-hoc testů.

Párový t-test byl použit k ověření rozdílů mezi dvěma závislými měřeními a dvouvýběrový t-test pro dva nezávislé vzorky.

Všechny testy byly provedeny na hladině statistické významnosti $\alpha = 0,05$ (označeny červeně).

Ke statistickému zpracování byl použit statistický software IBM SPSS Statistics for Windows, Version 23.0. Armonk, NY: IBM Corp.

graph (the given parameter was changed) was published twice in order to confirm the respondent's evaluation consistency. In each part there was also one original reference photography to compare the result with an ideal. Under each photo there was a visual analogue scale from 0 to 100, where 0 meant the least esthetic smile, and 100 the most esthetic smile [7]. The scale was visually divided into 3 parts - average, under-average, and above-average values. In each photo the evaluators chose the point corresponding best their esthetic perception.

The method error was verified with repeated chosen photos in each part of the questionnaire.

The sample consisted of 489 evaluators: 101 laypersons with university education (to avoid bias due to education [7]), 283 general dentists, 105 orthodontist (90 specialists, 15 postgraduates).

Statistical analysis

Quantitative variables are presented as mean values, standard deviations (SD), minimum and maximum values, number of values (n). Qualitative data are presented as absolute and relative frequency.

With regard to the sample size (each group has more than 100 respondents) parametric methods were used in statistical data processing. Differences between more dependent samples were tested with repeated analyses of variance (repeated measures ANOVA). Differences between more independent samples were tested with one-way ANOVA. In case ANOVA result was statistically significant, Bonferroni post-hoc tests were used.

Pair t-test was used to confirm differences between two dependent measurements, and two-sample t-test was used for two independent samples.

All the tests were performed at the level of statistical significance $\alpha = 0.05$ (marked in red).

For the statistical data processing the software IBM SPSS Statistics for Windows, Version 23.0. Armonk, NY:IBM Corp. was used.

Method error

The method error was assessed with a pair t-test: two identical photographs in each part of the questionnaire were compared. Statistically significant differences were found in photos with square shape and with the change in gingival margin line in lateral incisors +1 mm, and canines -1.5 mm. The evaluators were consistent in assessing the change in lateral incisors width by +1.5 mm (tab. 1).

Results

Results according to the individual parameters assessed:

Chyba metody

Chyba metody byla hodnocena párovým t-testem, kdy byly porovnávány totožné fotografie v každé části dotazníku. Byly nalezeny statisticky významné rozdíly u snímků s hranatým tvarem a se změnou v průběhu marginální gingivy u laterálních řezáků + 1 mm a špičáků - 1,5 mm. V hodnocení změny šířky laterálních řezáků + 1,5 mm byli hodnotitelé konzistentní (tab. 1).

Výsledky

Výsledky podle jednotlivých hodnocených parametrů:

1. Šířka laterálních řezáků

Nejlépe hodnocenou fotografií celkově byla fotografie originální, beze změn v šířce laterálních řezáků, a to průměrnou hodnotou 73,6. Následovaly fotografie se změnou šířky +0,5 mm, poté +1 mm, +1,5 mm a +2 mm (Tab. 2).

Skupina laiků ohodnotila fotografii se změnou v šířce laterálních řezáků + 0,5 mm jako nejestetičtější.

1. Lateral incisors width

The overall best rating was given to the original photograph without changes in the lateral incisors width - the mean value was 73.6. Photographs with the

Tab. 1. Hodnocení totožných snímků

Tab. 1. Evaluation of identical photographs

All (n = 489)	Average	SD	Minimum	Maximum	p ^c
Width +1,5_1	50,9	24,6	1,0	100,0	0,160
Width +1,5_2	51,7	25,5	1,0	100,0	
Squared shape_1	63,7	22,1	1,0	100,0	0,011
Squared shape _2	65,3	21,9	1,0	100,0	
Gingiva 2+1_1	57,0	23,1	1,0	100,0	<0,0001
Gingiva 2+1_2	45,8	26,1	1,0	100,0	
Gingiva 3-1,5_1	52,3	24,8	1,0	100,0	<0,0001
Gingiva 3-1,5_2	43,2	26,4	1,0	100,0	

^cpárový t-test, pair t-test, SD= směrodatná odchylka, standard deviation

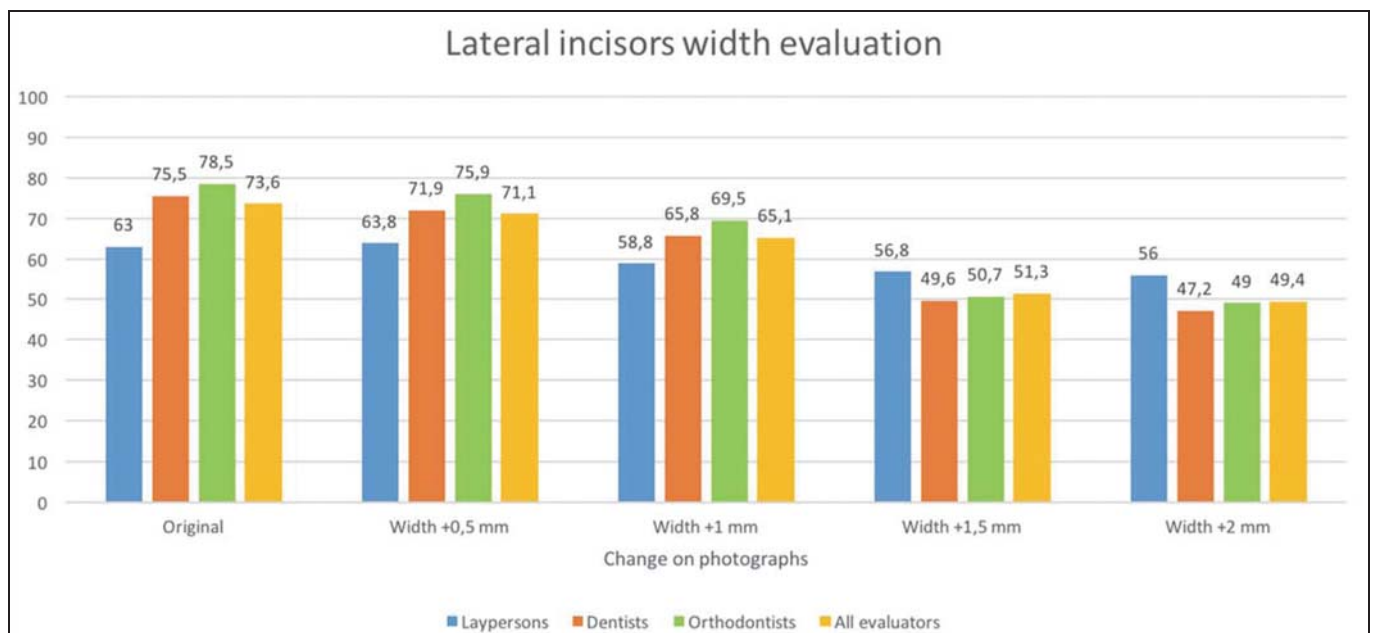
Tab. 2. Hodnocení změny šířky laterálních řezáků

Tab. 2. Lateral incisors width evaluation

	p ^a	Original				P ^b	Width +0,5 mm				P ^b	Width + 1 mm				P ^b	Width +1,5 mm				P ^b	Width +2 mm				P ^b
		ø	SD	Min	Max		ø	SD	Min	Max		ø	SD	Min	Max		ø	SD	Min	Max		ø	SD	Min	Max	
Lay persons	0,001	63	23,9	13	100	A	63,8	22,6	15	100	1,000	58,8	26,8	1	100	0,396	56,8	24,1	11	100	0,022	56	27	7	100	0,035
Dentists	< 0,0001	75,5	20,3	9	100	A	71,9	20,4	8	100	<0,0001	65,8	22,1	1	100	<0,0001	49,6	24,7	1	100	<0,0001	47,2	25	1	100	<0,0001
Orthodontists	< 0,0001	78,5	17,8	15	100	A	75,9	16,1	28	100	0,268	69,5	21,3	15	100	0,0002	50,7	22,5	1	100	<0,0001	49	24	1	100	<0,0001
All	< 0,0001	73,6	21,3	9	100	A	71,1	20,4	8	100	0,0009	65,1	23,2	1	100	<0,0001	51,3	24,2	1	100	<0,0001	49,4	25	1	100	<0,0001

ø = průměr, mean, SD = směrodatná odchylka, standard deviation, Min = minimální naměřená hodnota, minimal value, Max = maximální naměřená hodnota, maximal value,

^aANOVA s opakováním, ANOVA with repetition, ^bBonferroniho post hoc testy-porovnání s originálem, Bonferroni post hoc tests



Obr. 1. Hodnocení šířky laterálních řezáků

Fig. 1. Lateral incisors width evaluation

Signifikantní změna v hodnocení estetiky u laiků byla zaznamenána od změny šířky laterálního řezáku + 1,5 mm. Nejkritičtější v hodnocení šířky laterálních řezáků byli praktičtí zubní lékaři, kteří zaznamenali změnu šířky laterálních řezáků od + 0,5 mm. Ortodontisté považovali za významně méně estetickou změnu šířky od +1 mm. Jako estetickou označili kromě originálu také změnu šířky + 0,5 mm. Nejméně estetická změna šířky laterálního řezáku je pro všechny skupiny šířka laterálních řezáků zvětšena o 2 mm (Obr. 1)

2. Tvar laterálních řezáků

Napříč všemi skupinami byl nejlépe hodnoceným tvarem laterálních řezáků tvar zaoblený, následován tvarem z originální fotografie. Nejhůře hodnoceným tvarem byl tvar špičatý (Tab. 3). Tvary oválný, špičatý a hranatý vykazovaly statisticky významně nižší hodnocení estetiky všech respondentů v porovnání s originální fotografií (Obr. 2). Ve skupině laiků byl statisticky významně nejhůře hodnocen tvar oválný a špičatý. Hranatý tvar byl pro laiky esteticky akceptovatelný jako druhý v pořadí po tvaru zaobleném. Praktičtí zubní

change in width of +0.5 mm, +1 mm, +1.5 mm, and +2 mm followed (Table 2).

Lay evaluators rated the photograph with the change in the lateral incisors width 0.5 mm as the most esthetic. A significant change in the esthetics evaluation was found in laypersons since the lateral incisor width of +1.5 mm. General dentists were the strictest, they perceived the change in lateral incisors width since +0.5 mm. Orthodontists considered the change of lateral incisors width of +1 mm significantly less esthetic. They perceived the original photo and the change in the width of +0.5 mm as esthetic. All groups considered the change in lateral incisors width +2 mm as the least esthetic (Fig. 1).

2. Lateral incisors shape

The overall best rating was given to the rounded shape, the second best was the shape from the original photograph. The lowest number of points was given to the pointed shape (Table 3). Oval, pointed, and square shapes were rated significantly lower by all respondents than the original photograph (Fig. 2). Lay respon-

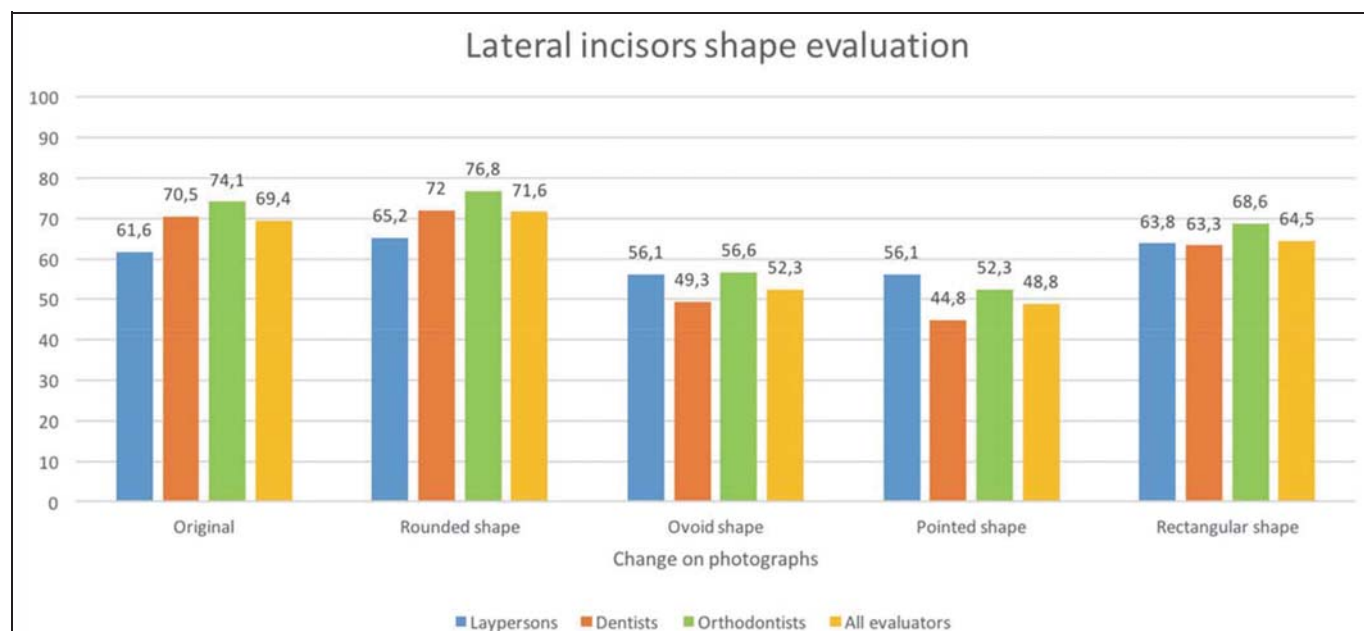
Tab. 3. Hodnocení tvaru laterálních řezáků

Tab. 3. Lateral incisors shape evaluation

	p^a	Original				Rounded shape				Ovoid shape				Pointed shape				Rectangular shape								
		\bar{x}	SD	Min	Max	P^b	\bar{x}	SD	Min	Max	P^b	\bar{x}	SD	Min	Max	P^b	\bar{x}	SD	Min	Max						
Lay persons	< 0,0001	61,6	22,7	11	100	NA	65,2	23,2	14	100	0,114	56,1	23,6	2	100	0,020	56,1	26,4	1	100	0,024	63,8	21,7	6	100	0,751
Dentists	< 0,0001	70,5	19	10	100	NA	72	20,9	2	100	0,555	49,3	26,2	1	100	<0,0001	44,8	26	1	100	<0,0001	63,3	21,1	3,5	100	<0,0001
Orthodontists	< 0,0001	74,1	18,5	1	100	NA	76,8	17,1	10	100	0,153	56,6	23,5	1	100	<0,0001	52,3	24	1	93	<0,0001	68,6	18,7	1	100	0,0008
All	< 0,0001	69,4	20,1	1	100	NA	71,6	21	2	100	0,011	52,3	25,3	1	100	<0,0001	48,8	26,1	1	100	<0,0001	64,5	20,8	1	100	<0,0001

\bar{x} = průměr, mean, SD = směrodatná odchylka, standard deviation, Min = minimální naměřená hodnota, minimal value, Max = maximální naměřená hodnota, maximal value,

^aANOVA s opakováním, ANOVA with repetition, ^bBonferroniho post hoc testy-porovnání s originálem, Bonferroni post hoc tests



Obr. 2. Hodnocení tvaru laterálních řezáků

Fig. 2. Lateral incisors shape evaluation

lékaři považovali tvar zaoblený a tvar z originální fotografie za estetický, zatímco tvary oválný, hranatý a špičatý byly pro ně esteticky nepřijatelné. Podle ortodontistů byl nejestetičtější tvarem laterálních řezáků tvar zaoblený. Tvary oválný a špičatý vykazovaly statisticky významně nižší hodnocení, byly považovány ortodontisty za neestetické.

3. Průběh marginální gingivy u laterálních řezáků

Všechny skupiny dohromady považovaly originální fotografii za nejestetičtější (Obr. 3). Všichni hodnotitelé také považovali za nejméně estetickou fotografii se změnou marginální gingivy +1,5 mm s průměrnou hodnotou 36,4 (Tab. 4). Hodnocení všech respondentů vykazovala, u každé upravené fotografie v porovnání s originálem, signifikantně nižší hodnocení estetiky. Pro skupinu laiků byla, kromě originální fotografie, změna marginální gingivy +0,5 mm estetická, tuto fotografii považovali dokonce za nejestetičtější. Všechny ostatní změny vykazovaly statisticky významné rozdíly v porovnání s originálem. Ve skupině praktických zubních lékařů byly v porovnání s originálem nalezeny statisticky významné rozdíly v hodnocení všech fotografií už od +0,5 mm. Skupina ortodontistů se shodla ve vní-

dents assessed oval and pointed shapes as significantly worse. They preferred rounded shape followed by the square one. General dentists considered rounded shape and the shape in the original photograph as esthetic, while oval, square and pointed shapes were unacceptable for them. Orthodontists considered rounded shape as the most esthetic one. Oval and pointed shapes were rated significantly lower; they were perceived as unattractive by orthodontists.

3. Gingival margin line in lateral incisors

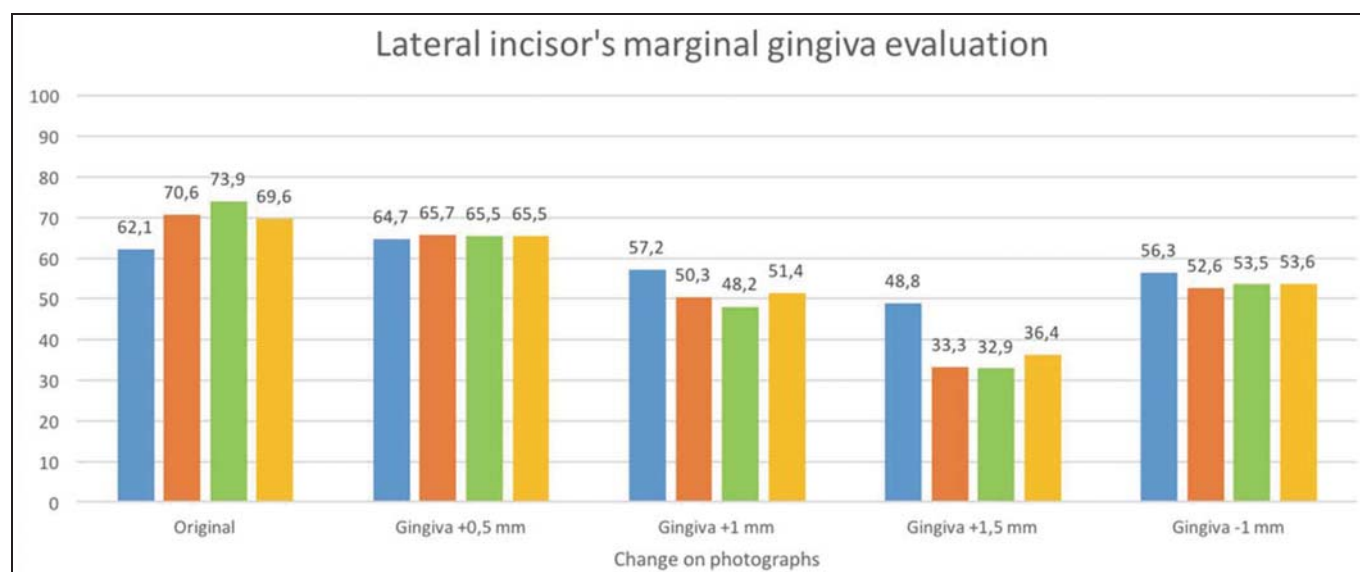
The overall best rating of esthetic perception was assigned to the original photograph by all evaluators (Fig. 3). All respondents considered the photograph with the changed gingival margin by 1.5 mm the worst, the mean value was 36.4 (Table 4). Each adjusted photograph was perceived as significantly less esthetic in comparison with the original one. Apart from the original photo, lay respondents considered the change in gingival margin by +0.5 mm as esthetic (the photograph itself was rated as the best). General dentists showed statistically significant differences in evaluation of all photographs since +0.5 mm. Orthodontists agreed with general dentists. Any change in the area

Tab. 4. Hodnocení průběhu marginální gingivy u laterálních řezáků
Tab. 4. Lateral incisor's marginal gingiva evaluation

	p ^a	Original				p ^b	Gingiva +0,5 mm				p ^b	Gingiva +1 mm				p ^b	Gingiva +1,5 mm				p ^b	Gingiva -1 mm				p ^b
		ø	SD	Min	Max		ø	SD	Min	Max		ø	SD	Min	Max		ø	SD	Min	Max		ø	SD	Min	Max	
Lay persons	< 0,0001	62,1	22,8	11	100	NA	64,7	21,2	16	100	0,283	57,2	22,4	6,5	100	0,033	48,8	28,9	1	100	<0,0001	56,3	25,2	2	100	0,013
Dentists	< 0,0001	70,6	19,6	5	100	NA	65,7	22,5	1	100	<0,0001	50,3	23,2	1	100	<0,0001	33,3	27,4	1	100	<0,0001	52,6	23,7	1	100	<0,0001
Orthodontists	< 0,0001	73,9	18,9	1	100	NA	65,5	20,9	1	100	<0,0001	48,2	21,2	1	93	<0,0001	32,9	24,4	1	94	<0,0001	53,5	22,5	1	95	<0,0001
All	< 0,0001	69,6	20,4	1	100	NA	65,5	21,9	1	100	<0,0001	51,4	22,8	1	100	<0,0001	36,4	27,8	1	100	<0,0001	53,6	23,8	1	100	<0,0001

ø = průměr, mean, SD = směrodatná odchylka, standard deviation, Min = minimální naměřená hodnota, minimal value, Max = maximální naměřená hodnota, maximal value,

^aANOVA s opakováním, ANOVA with repetition, ^bBonferroniho post hoc testy-porovnání s originálem, Bonferroni post hoc tests



Obr. 3. Průběh marginální gingivy u laterálních řezáků
Fig. 3. Lateral incisor's marginal gingiva evaluation

mání estetiky marginální gingivy se skupinou praktických zubních lékařů, kdy jakákoliv změna v oblasti marginální gingivy laterálního řezáku byla jimi považována za neestetickou.

4. Průběh marginální gingivy u špičáků

Celkově byla nejlépe hodnocena originální fotografie, následována fotografií se změnou průběhu marginální gingivy u špičáků + 1 mm. Nejhorše všichni hodnotitelé dohromady ohodnotili fotografii se změnou - 2 mm. U všech skupin celkově byly zaznamenány statisticky významné rozdíly, a to u všech upravených fotografií v porovnání s originálem. Skupina laiků považovala za estetické fotografie originální a fotografie se změnami v průběhu marginální gingivy u špičáků +1 mm a - 1 mm. Skupina laiků považovala za nejestetičtější fotografii se změnou v průběhu marginální gingivy u špičáků - 1 mm. U skupiny praktických zubních lékařů byly zjištěny statisticky významné rozdíly v hodnocení všech fotografií v porovnání s originálem. Jako nejestetičtější

of gingival margin of lateral incisor was perceived as unattractive.

4. Gingival margin line in canines

The original photograph got the highest rating, followed by the photograph with the changed line of gingival margin by +1 mm. Overall the worst rating was given to the photograph with the change by -2 mm. In all groups statistically significant differences were found in all adjusted photographs. Laypersons considered the original photograph, and photos with changes by +1 mm and -1 mm esthetic. There were statistically significant differences in the rating of all photos in comparison with the original one in the group of general dentists. They considered the original photograph as the most esthetic one, followed by that with the change by +1 mm and that with the incisal change by 1 mm. Orthodontists considered the original photograph the most esthetic one (73.4 points), followed by the one with the change by +1 mm (71.9 points).

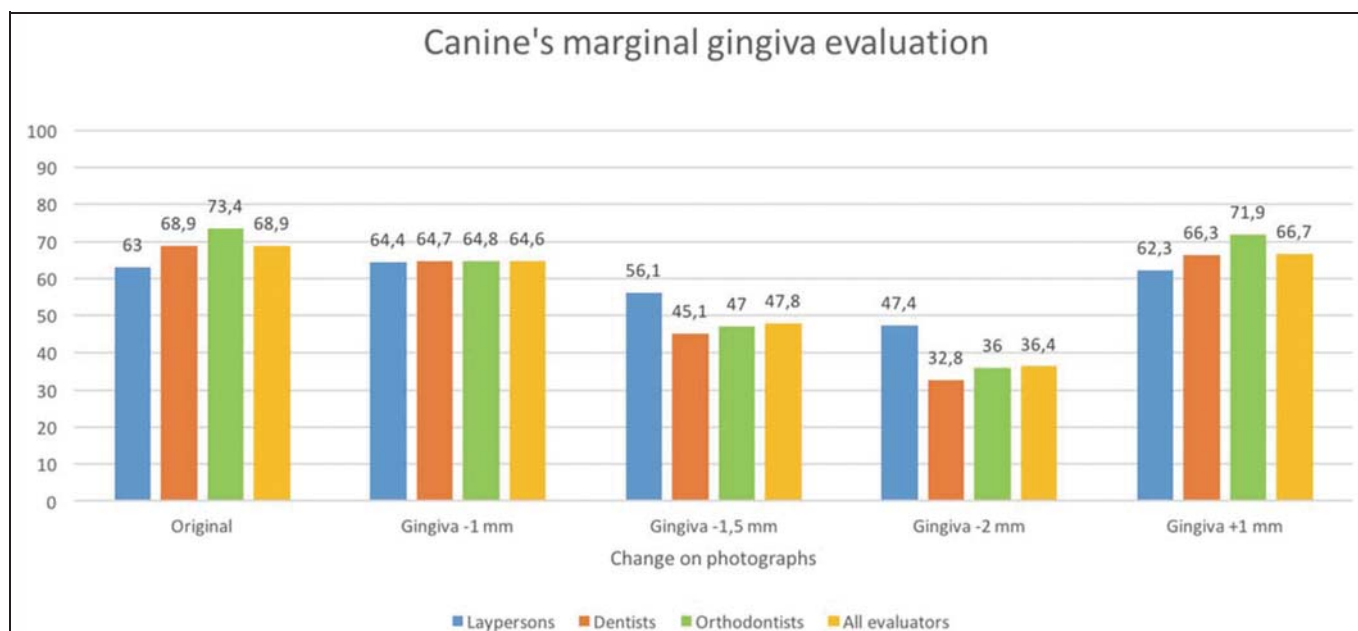
Tab. 5. Hodnocení průběhu marginální gingivy u špičáků

Tab. 5. Canine's marginal gingiva evaluation

	P^a	Original				Gingiva -1 mm				Gingiva -1,5 mm				Gingiva -2 mm				Gingiva +1 mm				P^b				
		\bar{x}	SD	Min	Max	P^b	\bar{x}	SD	Min	Max	P^b	\bar{x}	SD	Min	Max	P^b	\bar{x}	SD	Min	Max	P^b					
Lay persons	< 0,0001	63	23,3	6	100	A	64,4	22	11	100	1,000	56,1	24,3	1	100	0,0002	47,4	27,4	1	100	<0,0001	62,3	22,3	11	100	1,000
Dentists	< 0,0001	68,9	20,7	4	100	A	64,7	21,6	1	100	<0,0001	45,1	24,5	1	100	<0,0001	32,8	26,8	1	100	<0,0001	66,3	22,1	5	100	0,033
Orthodontists	< 0,0001	73,4	18,5	1	100	A	64,8	19,9	1	100	<0,0001	47	21,8	1	98,5	<0,0001	36	23,4	1	91	<0,0001	71,9	19	20	100	1,000
All	< 0,0001	68,9	21,1	1	100	A	64,6	21,3	1	100	<0,0001	47,8	24,3	1	100	<0,0001	36,4	27,8	1	100	<0,0001	66,7	21,7	5	100	0,027

\bar{x} = průměr, mean, SD = směrodatná odchylka, standard deviation, Min = minimální naměřená hodnota, minimal value, Max = maximální naměřená hodnota, maximal value,

^aANOVA s opakováním, ANOVA with repetition, ^bBonferroniho post hoc testy-porovnání s originálem, Bonferroni post hoc tests



Obr. 4. Průběh marginální gingivy u špičáků

Fig. 4. Canine's marginal gingiva evaluation

ohodnotili fotografii originální. Fotografie se změnou +1 mm hodnotili v porovnání s originálem nejlépe. Podobné hodnocení měla i fotografie s posunem marginální gingivy incizálně o 1 mm. Skupina ortodontistů považovala jako nejestetičtější fotografii originální s průměrným hodnocením 73,4 a fotografii se změnou +1 mm s průměrným hodnocením 71,9. U všech ostatních fotografií byly zaznamenány statisticky významné rozdíly v hodnocení v porovnání s originálem (tab. 5) (obr. 4).

Diskuse

1. Šířka laterálních řezáků

Nejvíce benevolentní byla při hodnocení míry estetičnosti skupina laiků. Změny šířky o + 0,5 mm a + 1,0 mm jimi byly považovány za estetické. Fotografie zachycující změnu o 0,5 mm byla hodnocena lépe než originální fotografie blížká ideálnímu úsměvu. Laici většinou tolerují změny 0,5 - 1 mm, kdy je buď nezaznamenají, nebo pro ně nejsou příliš výrazné, což potvrzuje Kokichova studie [5].

Největší přísnost při hodnocení šířky laterálního řezáku vykazovala skupina praktických zubních lékařů. Jako neestetické jimi byly označeny všechny fotografie se změnou šířky laterálního řezáku. Šířka špičáku u krčku je parametrem, který je nutno u dostavby respektovat a nelze ho zmenšit. Určuje šířku dostavby špičáku na laterální řezák. V tomto případě je potřeba zvážit i možnost kamufláže - rozšíření často užších středních řezáků a jejich proporcionální dostavbu [6,8].

Výše popsané estetické preference hodnotících skupin se shodují s výsledky studie Broughové [9], ve které byly hodnoceny estetické parametry v situaci, kdy u originální fotografie se špičák nachází na místě laterálního řezáku. Jako nejestetičtější šířku zubu na místě laterálního řezáku hodnotící zvolili fotografii, na které byla šířka zubu o 1,5 mm užší, což obecně odpovídá šířce laterálního řezáku. 58 % laiků ohodnotilo velmi podobně fotografie originální a se změnou - 1,5 mm a + 1,5 mm, což vypovídá ve prospěch léčby mezializací špičáku, kde obvykle je největší obavou právě šířka špičáku v místě laterálního řezáku. V práci Broughové [9] i naší práci se hodnocení ortodontistů nejvíce blížila hodnocení praktických zubních lékařů.

2. Tvar laterálních řezáků

Napříč všemi skupinami byla nejlépe hodnocena fotografie se zaoblenými laterálními řezáky. Za druhý nejestetičtější byl celkově považován originální tvar, který lze označit za tvar s mírně zaoblenými incizálními hranami.

Stejně výsledky má i studie Heraviho [10], ve které skupina laiků na fotografii ženy nevíce preferovala zaoblené a oválné tvary řezáků. V práci Kowalského [11] nejvyšší hodnocení získal tvar se zaobleným růžkem a dle Jafariho [12] tvar zubů se zaoblenými incizálními hranami.

There were found statistically significant differences in the rating of other photographs compared with the original one (Table 5) (Fig. 4).

Discussion

1. Lateral incisors width

The group of laypersons was the most benevolent in assessing the esthetics. They perceived the changes in the width by +0.5 mm and +1.0 mm as esthetic. The shot representing the change by +0.5 mm was rated even better than the original photo corresponding to an ideal smile. Laypersons usually tolerate changes by 0.5-1 mm - they either do not notice them or they do not see them as distinctive. This finding agrees with the results given by Kokich [5].

The group of general dentists proved as the strictest in assessing the lateral incisor width. They perceived all shots with the changed lateral incisor width as unaesthetic. The width of canine in the neck area is a parameter that must be respected in restoration and cannot be reduced. It determines the width of the canine replacing the missing lateral incisor. We should also think of camouflage - widening of frequently narrower central incisors and their proportions restoration [6,8].

The above given ratings by different groups of respondents agree with the results reported by Brough [9]. She evaluated esthetic parameters in the situation when canine is located at the site of lateral incisor in the original photograph. Her respondents considered the photograph with changed width by -1.5 mm, which corresponds to lateral incisor width the most attractive. 58% laypersons rated the original photograph and photographs with the change by -1.5 mm and +1.5 mm similarly. This supports the treatment with canine mesialization, in which the most complicated is the width of the canine at the site of lateral incisor. Ratings by orthodontists were similar to those given by general dentists in the study of Brough [9] as well as in our work.

2. Lateral incisors shape

All groups of respondents considered the photograph with rounded lateral incisors as the most esthetic one. The original shape with moderately rounded incisal edges was perceived as the second best.

The same results are reported by Heravi [10] - laypersons preferred rounded and oval shapes of incisors in a photograph of a woman. Kowalski [11] reports the best ratings for the shape with rounded corner, Jafari [12] the shape of teeth with rounded incisal edges.

The group of laypersons assessed oval and pointed shapes of lateral incisors as the worst. They accepted the square shape as the second best. This may be explained by similar square shape of teeth and the

Skupina laiků nejhůře hodnotila oválný a špičatý tvar laterálních řezáků. Hranatý tvar byl pro laiky esteticky akceptovatelný jako druhý v pořadí po tvaru zaobleném. Toto lze vysvětlit podobností hranatého tvaru zubů s tvarem středních a originálních laterálních řezáků, které mají pouze mírně zaoblené incizální hrany.

V rámci jednotlivých skupin praktičtí zubní lékaři a ortodontisté preferovali tvar laterálních řezáků zaoblený a tvar z originální fotografie. Jako neestetické označily obě skupiny tvary oválný a špičatý. Ve studii Andersona [13] ale praktičtí zubní lékaři a ortodontisté naopak označili u fotografie ženy jako nejestetičtější tvar zaoblený a oválný.

To může být dáno skutečností, že oválný tvar z fotografií použitých pro dotazníkové šetření v rámci této atestační práce, je záměrně tvarově velmi podobný špičáku, kterému byl ubroušen hrot tak, jak se běžně provádí během léčby mezializací. Z toho pro praxi vyplývá, že u špičáku s dlouhým ostrým hrotem po jeho zabroušení získáme tvar zubu, který bude velmi podobný oválnému tvaru zubu z fotografií použitých v dotazníku, a který bude nutné upravit dostavbou pro dosažení estetického výsledku.

Nejhůře byl ve všech skupinách hodnocen tvar špičatý. Co se týče špičatého tvaru laterálního řezáku, tato práce se shoduje se studií Broughové [9], kdy špičáky na místě laterálního řezáku s dlouhým a ostrým hrotem byly hodnoceny nejhůře. Tato skutečnost se dá vysvětlit tím, že laterální řezáky běžně tento tvar nemají a čím blíže střední čáry se takováto výrazná změna vyskytuje, tím je pro pozorovatele více zřejmá.

3. Průběh marginální gingivy u laterálních řezáků

U všech hodnotících skupin byla originální fotografie považována za nejestetičtější. Na této fotografii se marginální gingiva laterálních řezáků nachází 0,5 mm incizálněji než u středních řezáků, což je všeobecně považováno z hlediska estetiky za ideální. Podobný výsledek měla i studie Broughové [9]. Ukázalo se, že marginální gingiva zubů v místě laterálních řezáků, která je o 0,5 mm níže než u středních řezáků, je považována za nejvíce estetickou. Malé diskrepance ve výškách marginální gingivy měly minimální efekt na celkovou atraktivitu úsměvu.

Pro skupinu laiků byla, kromě originální fotografie, změna marginální gingivy +0,5 mm estetická, tuto fotografii považovali za nejestetičtější. Linie marginální gingivy laterálního řezáku se na této fotografii nacházela ve stejné výšce jako u středních řezáků. Zlomovou hodnotou byla pro skupinu laiků změna od 1 mm, ať už se jednalo o posun marginální gingivy apikálním nebo incizálním směrem. Opět se zde tato práce shoduje s Broughovou [9]. Pokud byla marginální gingiva zubů v místě laterálních řezáků o 1 mm výše než marginální gingiva středních řezáků, byla považována za relativně neestetickou.

shape of central and original lateral incisors with only moderately rounded incisal edges.

General dentists and orthodontists preferred rounded shape and the shape represented in the original photograph. Oval and pointed shapes were assessed as unaesthetic. However, in the study by Anderson [13] general dentists and orthodontists considered rounded and oval shape as the most esthetic one (in a photograph of a female smile). This may be explained by the fact that the oval shape in the photographs used in our questionnaire study is intentionally close to the canine whose tip was ground as is common in the treatment by mesialization. This suggests that when the canine with a long sharp tip is ground we achieve the shape of a tooth very similar to the oval shape of the tooth in the photograph used in the questionnaire. To achieve a good esthetic result this tooth must be restored.

The respondents in all groups perceived the pointed shape as the least esthetic. This is in agreement with the results given by Brough [9] - canines with a long and sharp tip at the site of lateral incisors were rated as the worst. This may be explained by the fact that the shape is not common in lateral incisors, and the closer is the change to the midline, the more visible it becomes.

3. Gingival margin line in lateral incisors

All respondents considered the original photograph the most esthetic one. In this shot the gingival margin of lateral incisors is by 0.5 mm more incisally than in central incisors, which is regarded as an esthetic ideal. Similar results are reported by Brough [9]. Minor discrepancies in the height of gingival margin showed a minimal effect on the general attractiveness of a smile.

Laypersons (apart from the original photograph) considered the change in gingival margin by +0.5 mm the most esthetic. The line of lateral incisor gingival margin was at the same height as that of central incisors in the photograph. The threshold value was the change by 1 mm and more, either apically or incisally. This finding also agrees with the study of Brough [9] - gingival margin of teeth at sites of lateral incisors higher by 1 mm than gingival margin of central incisors was assessed as relatively unattractive.

Evaluations by orthodontists and general dentists were identical. Any change in lateral incisor gingival margin is considered unattractive. This may be explained by the fact that both groups of professionals focus on gingival margin in their everyday practice.

4. Gingival margin line in canines

Laypersons assessed as esthetic original photographs and photographs representing changes in canines gingival margin by +1 mm and -1 mm. They considered the shot with the change by -1 mm as the most

Skupina ortodontistů se shodla ve vnímání estetiky marginální gingivy se skupinou praktických zubních lékařů. Jakákoliv změna v oblasti marginální gingivy laterálního řezáku je jimi považována za neestetickou. Vysvětlením může být fakt, že obě skupiny profesionálů se běžně na marginální gingivu zaměřují během každodenní praxe.

4. Průběh marginální gingivy u špičáků

Skupina laiků považovala za estetické fotografie originální a fotografie se změnami v průběhu marginální gingivy u špičáků +1 mm a -1 mm. Jako nejestetičtější skupina laiků ohodnotila fotografii se změnou marginální gingivy posunutou o 1 mm incizálně. Gingiva špičáku se na této fotografii nacházela o 1 mm incizálně než u středních řezáků a o 0,5 mm incizálně než u laterálních řezáků. Jako neestetickou pak považovali gingivu u špičáku posunutou o 1,5 mm a 2 mm incizálně. V porovnání se studií Correy [14] (kde bylo sledováno vnímání estetiky úsměvu při asymetrické změně průběhu marginální gingivy špičáku) můžeme říci, že skupina laiků považovala za neestetickou změnu průběhu marginální gingivy o 2 a 2,5 mm incizálně. Fotografie originální a se změnou o 0,5 mm, 1 mm a 1,5 mm byly laiky považovány za estetické. To znamená, že skupina laiků vyplňující dotazník v této práci byli v hodnocení přísnější, což může být způsobeno i jejich vysokoškolským vzděláním.

Podobné výsledky jako Correa [14] mají i studie Kokiche [15, 5], kdy skupina laiků nebyla schopna rozoznat symetrické změny v průběhu marginální gingivy středních řezáků a v případě asymetrické změny je zaznamenali až od 2 mm.

Skupina praktických zubních lékařů ohodnotila jako nejestetičtější fotografii originální. Skupina ortodontistů považovala jako nejestetičtější fotografii originální a fotografii se změnou +1 mm. U všech ostatních fotografií byly zaznamenány statisticky významné rozdíly v hodnocení v porovnání s originálem.

Výše popsané potvrzují také práce Pinha a Correy [16, 14], které ukázaly, že ortodontisté zaznamenají asymetrii u marginální gingivy od 0,5 mm a za velmi neestetickou ji považují od 0,5 mm a více. Tato skutečnost může být dána, jak již bylo zmíněno výše, každodenní praxí ortodontisty, se zaměřením na estetiku tranzitní zóny.

Obecně malé diskrepance ve výškách marginální gingivy měly minimální efekt na celkovou atraktivitu úsměvu. Z tohoto pro praxi vyplývá, že v případě po mezializaci špičáků a laterálních segmentů by korunka prvního premoláru na místě špičáku byla příliš nízká a průběh marginální gingivy esteticky rušivý, je vhodné premolár intrudovat a následně incizálně dostavět.

Závěr

Při hodnocení estetického vnímání změny šířky laterálního řezáku byla zjištěna zlomová hodnota +1 mm,

esthetic of all. In this shot the canine gingiva was by 1 mm more incisally than in central incisors, and by 0.5 mm more incisally than in lateral incisors. The changes by -1.5 mm and -2 mm were assessed as unaesthetic. Correa [14] dealt with perceptions of smile esthetics in asymmetric change of canine gingival margin line; the group of laypersons considered the changes by -2 mm and -2.5 mm as unaesthetic. The original photograph and photographs with changes by 0.5 mm, 1 mm, and 1.5 mm were perceived as esthetic. Thus the laypersons were stricter in our study which may be explained by their level of education.

Kokich [15,5] gives similar results. In his study, the group of laypersons was not able to recognize symmetrical changes in the gingival margin line of central incisors; they noticed asymmetric changes over 2 mm only.

General dentists considered the original photograph the most esthetic one; orthodontists perceived as the most esthetic the original photograph and the photograph with the change by +1 mm. Ratings of other photographs showed statistically significant differences in comparison with the original one.

The above given is proved also by works of Pinha and Correa [16,14] showing that orthodontists notice asymmetry in gingival margin since 0.5 mm, and the change by 0.5 mm and more is considered as unaesthetic. This may be explained - as already mentioned above - by the everyday orthodontic practice focusing on the esthetics of a transition zone.

In general, minor discrepancies in the height of gingival margin showed minor effects on the overall smile attractiveness. It follows that in case when, after canines and lateral segments mesialization, the first premolar crown at the site of a canine is too low, and the gingival margin line is unaesthetic, the premolar should be intruded and incisally finished.

Conclusion

During the evaluation of the esthetic perception of changes in the lateral incisor width the threshold value of +1 mm was found when the lateral incisor width is very close to that of central incisor. With the increasing width of lateral incisor, the rating of a smile attractiveness decreased inversely. All three groups of respondents considered the photograph with the change in the lateral incisor width by +2 mm as the least esthetic one. Therefore, this value has a significant effect on the perception of smile esthetics. In case a canine neck is wider by 2 mm, and thus does not correspond with a central incisor proportion, it is necessary to adjust also the width of central incisor.

All respondents considered the photograph with rounded lateral incisors as the most esthetic one,

kdy šířka laterálního řezáku se velmi přiblížila šířce středního řezáku. Se zvětšující se šířkou laterálního řezáku nepřímě úměrně klesala hodnocení estetiky úsměvu. Všechny tři skupiny individuálně zvolily jako nejméně estetickou fotografii se změnou šířky laterálního řezáku + 2 mm. Tuto hodnotu je možné považovat za hodnotu výrazně ovlivňující vnímání estetiky úsměvu. Lze z toho vyvodit, že pokud je krček špičáku širší o 2 mm, než odpovídá proporci vůči střednímu řezáku, je potřeba pro zachování estetiky zvolit i dostavbu šířky středního řezáku.

Napříč všemi skupinami byla nejlépe hodnocena fotografie se zaoblenými laterálními řezáky. Nejhorší byl hodnocen tvar špičatý ve všech skupinách. Tvarová úprava špičáku v místě laterálního řezáku je velmi důležitá, ne-li přímo stěžejní pro zajištění estetického léčebného výsledku. Pro dosažení estetického výsledku pouhou úpravou hrotu špičáku zábrusem je nedostatečná a je nutná i tvarová úprava zubu dostavbou.

Při hodnocení změny linie marginální gingivy u laterálních řezáků bylo zjištěno, že u všech hodnotících skupin byla linie high-low-high považována za nejestetičtější. Zlomovou hodnotou byla pro skupinu laiků změna od 1 mm, ať už se jednalo o posun marginální gingivy apikálním nebo incizálním směrem. Pro skupinu praktických zubních lékařů a ortodontistů byla jakákoliv změna v oblasti marginální gingivy laterálního řezáku považována za neestetickou. Prakticky lze říci, že esteticky nevyhovující situace nastane v případě, kdy linie marginální gingivy zubu v místě laterálního řezáku je výše než u středního řezáku. Tuto situaci lze řešit extruzí špičáku s následným zábrusem a úpravou.

U hodnocení změny průběhu linie marginální gingivy u špičáků byla nejlépe hodnocena opět linie high-low-high. Nejhorší všichni hodnotitelé dohromady ohodnotili fotografii se změnou marginální gingivy u špičáků posunutou incizálně o 2 mm. Z toho pro praxi vyplývá, že v případě, kdy po mezializaci špičáků a laterálních segmentů by korunka prvního premoláru na místě špičáku byla příliš nízká a průběh marginální gingivy by nebyl estetický, je vhodné premolár intrudovat a následně incizálně dostavět.

Obecně malé diskrepance ve výškách marginální gingivy mají minimální efekt na celkovou atraktivitu úsměvu.

Skupina praktických zubních lékařů se v hodnocení nejvíce blížila hodnocení ortodontistů. Vnímání estetiky laiků a ortodontistů se v mnoha parametrech rozchází.

V praxi je proto potřeba pacientům detailně vysvětlit navrhovaný léčebný plán a výsledky, ke kterým povede, a ty upravit podle jejich estetického očekávání.

Autoři nemají komerční, vlastnické nebo finanční zájmy na produktech nebo společnostech popsanych v tomto článku.

and the one with pointed as the least attractive. The adjustment of the shape of a canine at the site of lateral incisor is very important for a good esthetic result.

All respondents considered the lateral incisors gingival margin line high-low-high the most esthetic. The threshold value for laypersons was the change of 1 mm and over, both apically and incisally. General dentists and orthodontists considered any change in the lateral incisors gingival margin unattractive. We can say that in case the gingival margin gingiva of a tooth at the site of lateral incisor is higher than that in central incisor the situation is perceived as unaesthetic. This can be solved by the extrusion of canine and following grinding and adjustment.

High-low-high line was also rated as the best for canine gingival margin. The photograph representing the change in canine gingival margin by -2 mm was rated as the worst by all respondents. Therefore, in case that after canines and lateral segments mesialization the first premolar crown at the site of canine is too low and gingival margin line is unaesthetic, it is appropriate to intrude the premolar and adjust it incisally.

In general, minor discrepancies in the height of gingival margin show minimum effects on the overall smile attractiveness.

The evaluations by general dentists and orthodontists were similar. The perception of esthetics by laypersons and orthodontists differs in many parameters.

Patients should be acquainted in detail with a proposed treatment plan. The results should be adjusted according to their expectations.

Author has no commercial, proprietary or financial interest in products or companies mentioned in the article.

Literatura/References

1. Kinzer, G.A.; Kokich, V.O., Jr.: Managing Congenitally Missing Lateral Incisors. Part II: Tooth-Supported Restorations. *Journal of Esthetic and Restorative Dentistry* 2005, 17, s. 76-84.
2. Kokich, V. O., Jr.; Kinzer, G. A. : Managing Congenitally Missing Lateral Incisors. Part I: Canine Substitution. *Journal of Esthetic and Restorative Dentistry* 2005, 17, s. 5-10.
3. Marek, I.; Nováčková, S.: Ageneze laterálních řezáků. Část 1.: Diagnostika a estetické aspekty mezializace špičáku. *Ortodoncie* 2007, roč. 16, č. 2, s. 33-49.
4. Langbeg, B. J.; Peck, S.: Tooth - size reduction associate with occurrence of palatal displacement of canines. *Angle Orthodont.* 2000, 70, s. 126 - 128.
5. Kokich, V. O.; Kokich, V. G.; Kiyak, H. A.: Perceptions of dental professionals and laypersons to altered dental esthetics: asymmetric and symmetric situations. *Amer. J. Orthodont. dentofacial Orthop.* 2006, 130, č. 2, s. 141-151.
6. Rosa, M.; Zachrisson, B. U.: Integrating esthetic dentistry and space closure in patients with missing maxillary

- lateral incisors. Further improvements. J. Clin. Orthodont., 2007, 41, č. 9, s. 563-573.
7. Correa, B. D.; Bittencourt, M. A. V.; Machado, A. W.: Influence of maxillary canine gingival margin asymmetries on the perception of smile esthetics among orthodontists and laypersons. Amer. J. Orthodont. dentofacial Orthop. 2014, 145, s. 55-63.
8. Olivadoti, A.; Doldo, T.; Treccani, M.: Morpho-dimensional analysis of the maxillary central incisor clinical crown in cases of congenitally missing upper lateral incisors. Prog. Orthodont., 2009, 10, č. 1, s. 12-19.
9. Brough, E.; Donaldson, A. N.; Farhad, B. N.: Canine substitution for missing maxillary lateral incisors: The influence of canine morphology, size, and shade on perceptions of smile attractiveness. Amer. J. Orthodont. dentofacial Orthop. 2010 [online], 138, č. 6, s. 705e1-705e9.
10. Heravi, F.; Rashed, R.; Abachizadeh, H.: Esthetic preferences for the shape of anterior teeth in a posed smile. Amer. J. Orthodont. Dentofacial Orthop. 2011, 139, č. 6, s. 806-814.
11. Kowalski, P.; Kamínek, M.: Vliv tvaru frontálních zubů na estetiku chrupu. Ortodontie, 2012, 21, č. 1, s. 28-36.
12. Jafari, K. et al.: The effect of anterior teeth forms in smile esthetics. J. Interdiscipl. Med. Dent. Sci. 2017, 5, č. 4, s.1-7.
13. Anderson, K. M. et al.: Tooth shape preferences in an esthetic smile. Amer. J. Orthodont. dentofacial Orthop. 2005, 128, č. 4, s. 458-465.
14. Correa, B. D.; Bittencourt, M. A.; Machado, A. W.: Influence of maxillary canine gingival margin asymmetry on perception of smile esthetics among orthodontists and laypersons. Amer. J. Orthodont. dentofacial Orthop. 2014, 145, č. 1, s. 55-63.
15. Kokich, V. O.; Kiyak, H. A.; Shapiro, P. A.: Comparing the perception of dentists and lay people to altered dental esthetics. J. esth. Dent. 1999, 11, č. 6, s. 311-324.
16. Pinho, S. et al.: Impact of dental asymmetries on the dental perception of smile esthetics. Amer. J. Orthodont. dentofacial Orthop. 2007, 132, č. 6, s. 748-753.

MDDr. Barbora Daňková
Klinika zubního lékařství FNOL a UPOL
Palackého 12, 772 00 Olomouc

First announcement

Předvánoční symposium: **Temporomandibulární kloub v ortodoncii**

Termín: 4.–5. 12. 2020, Angelo Hotel, Praha

Cena:

- 5.900,-** (při včasné registraci nejpozději do 1. 10. 2020)
3.500,- (při včasné registraci nejpozději do 1. 10. 2020 – postgraduální studenti)
6.900,- (pro registrace od data 2. 10. 2020)
5.900,- (pro registrace od data 2. 10. 2020 – postgraduální studenti)

Přednášející:

- Prof. MUDr. René Foltán, PhD.** CBCT vyšetření TMK
Od maximální interkuspidace přes centric realation po ortopedicky neutrální polohu
Splintová terapie
Jak ortodonticky dále pracovat s přeprogramovaným skusem?
- As. MUDr. Vladimír Machoň** Patologie TMK
Indikace a hierarchie chirurgické terapie
Výsledky chirurgické terapie
- Doc. MUDr. Jiří Šedý, PhD., MBA** Tricentrický přístup ke gnatologii: krční páteř - TMK - okluze
- nová paradigmatata gnatologie
- vztahy struktury, funkce a dysfunkce
- komplexní vyšetření cerviko-kranio-mandibulárního systému
- interpretace nálezů
- nechirurgická terapie
- spolupráce stomatologa a fyzioterapeuta
- As. MUDr. Michal Beňo, PhD.** Kombinace ortognátní chirurgie s TEP TMK
- MDDr. Josef Šebek** Výroba přeprogramovacích dlah podle virtuálních modelů

Informace:

Identity Group a. s., Jitka Louová, tel.: +420 720 030 342, e-mail: klinika@facevision.cz, www.facevision.cz